# Cas n° 1

Un homme de 63 ans se présente pour des douleurs osseuses progressant depuis plusieurs mois, et pour lesquelles de fortes doses de narcotiques sont nécessaires afin de soulager le patient. Dans le passé, il a déjà eu un lymphome folliculaire de la parotide réséqué ainsi qu'un cancer pulmonaire de bas stade traité par une lobectomie. De plus, le patient est suivi en urologie pour une hypertrophie de la prostate avec un antigène spécifique de la prostate (ASP) à 9 et des biopsies négatives faites en 2004. Il note également avoir perdu 10 livres en trois mois à cause d'une anorexie secondaire aux douleurs.

Lors de son bilan, une anémie normochrome normocytaire nouvelle et une hypercalcémie modérée sont découvertes. La radiographie pulmonaire est inchangée depuis la résection du cancer, mais l'échographie abdominale montre une masse suspecte dans le rétropéritonéal. Un scanner abdominal montre la lésion ci-contre.

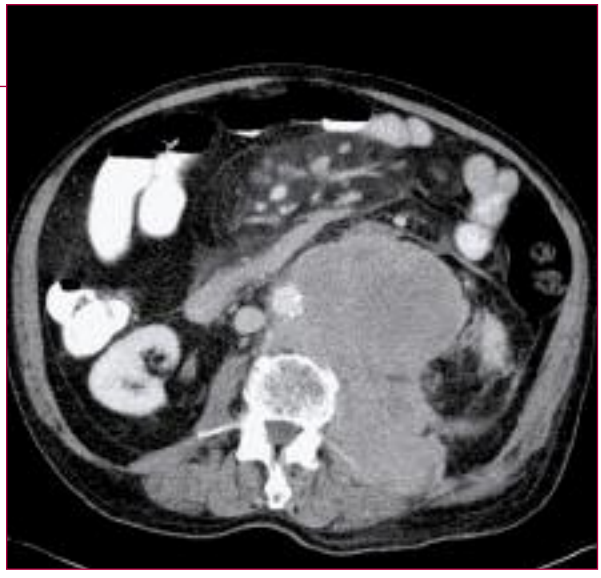

*Dr Jean-François Roussy*
*Résident 1, médecine interne*

*Dre Karine Martel*
*Résidente 1, médecine familiale*

*Dr Alain Martel*
*Microbiologiste-infectiologue, interniste*

Copyright©
Vente et distribution commerciale interdites
La reproduction non autorisée est prohibée. Les personnes autorisées peuvent imprimer une copie pour leur usage personnel

## 1. Quel est le diagnostic?

Il s'agit indubitablement d'une néoplasie métastatique aux os. Chez cet homme, le primaire peut être la prostate ou une récidive de lymphome ou de néoplasie pulmonaire. L'ASP est stable à 9, et le scanner du thorax est normal. Une biopsie sous guidance tomodensitométrique permet de diagnostiquer un lymphome hodgkinien.

## 2. Quel est le traitement?

Le traitement du lymphome hodgkinien selon le typage immunochimique s'avère capital. De même, des biphosphonates intraveineux sont prescrits pour l'hypercalcémie. Le soulagement des douleurs osseuses est possible par une combinaison de narcotiques.

*Pour un autre cas, voir la page 41.*

# Cas n° 2

Un homme de 52 ans se présente pour une lésion nécrotique sur son deuxième orteil droit. Ce patient est connu pour souffrir d'une maladie vasculaire périphérique importante et d'un diabète de type 2 non contrôlé. Il a une hémoglobine glycosylée à 14 % et déjà subit une amputation de son premier orteil droit. La zone de nécrose semble surinfectée avec la présence d'une odeur nauséabonde et d'un écoulement purulent. Une radiographie simple du pied est effectuée.

*Dr Jean-François Roussy*
*Résident 1, médecine interne*

*Dre Karine Martel*
*Résidente 1, médecine familiale*

*Dr Alain Martel*
*Microbiologiste-infectiologue, interniste*

## 1. Quel est le diagnostic?

Il s'agit d'une nécrose du deuxième orteil compliquée d'une ostéite de la touffe de la phalange distale. En effet, le zoom de la radiographie du deuxième orteil montre une amputation partielle de la touffe et une discrète érosion osseuse. On note également un gonflement et de l'air dans les tissus mous.

## 2. Quel est le traitement?

Une étude vasculaire de la jambe et du pied permettra véritablement de confirmer l'atteinte prédominante vasculaire ou neuropathique de la lésion. Si la vascularisation est adéquate, l'amputation de l'orteil pourra être faite d'emblée. Si le lit vasculaire est diminué, une angiorésonance permettra d'évaluer les zones de sténose pouvant être dilatables via une angioplastie ou un pontage en chirurgie vasculaire, ce qui permettra une guérison adéquate de la plaie post-amputation. Par la suite, l'amputation du premier orteil (ou plus selon les résultats) pourra être complétée. Évidemment, une antibiothérapie intraveineuse couvrant les germes découverts à la culture est primordiale. La durée sera écourtée si la zone d'ostéite est complètement réséquée.

*Pour un autre cas, voir la page suivante.*

# Cas n° 3

Un homme de 33 ans, en bonne santé, consulte un matin pour un épistaxis important et prolongé. On lui fait un paquetage pour faire cesser le saignement. Le même jour, en début d'après-midi, il se présente à nouveau à l'urgence pour des lésions pétéchiales et purpuriques non palpables apparues sur l'ensemble de son corps. Par ailleurs, le patient est asymptomatique.

Il relate avoir eu, la semaine auparavant, un syndrome viral constitué de fièvre, de sudations profuses, de mal de gorge, d'adénopathies cervicales et d'une extrême fatigue. Il ne prend aucun médicament ou produit naturel.

Les résultats de laboratoire :

- Hb 140
- GB : 8,2,
- Plaquettes : 4
- Ions/urée/créatinine/hépatique : normaux

*Dr Jean-François Roussy*
*Résident 1, médecine interne*

*Dre Karine Martel*
*Résidente 1, médecine familiale*

*Dr Alain Martel*
*Microbiologiste-infectiologue, interniste*

## 1. Quel est le diagnostic?

Il s'agit d'un purpura thrombocytopénique idiopathique. En effet, il y a uniquement une atteinte de la lignée des plaquettes et aucune autre manifestation clinique ne pointe, par exemple, vers une vasculite. Pour confirmer le diagnostic, il faut s'assurer que les sérologies virales, telles le CMV ou l'EBV, le VIH et l'hépatite B et C, soient négatives. Un CT-scan abdominal et une biopsie de la moelle sont également demandés afin d'éliminer une possibilité de néoplasie/lymphome.

## 2. Quel est le traitement?

Il consiste en l'atteinte d'un niveau sécuritaire du nombre de plaquettes et non pas en un rétablissement des valeurs normales. Comme ce patient avait moins de 10 000 plaquettes et des saignements (épistaxis), il a reçu une dose de 1 mg/kg de prednisone pour atteindre les niveaux sécuritaires de nombre de plaquettes. Par la suite, les stéroïdes peuvent être sevrés quelques mois après la stabilisation des plaquettes. La transfusion de concentrés plaquettaires s'avère également utile en phase aiguë.

# Cas n° 4

Un patient sidéen de 25 ans est traité depuis environ 14 jours avec une combinaison de sulfaméthoxazole/triméthoprime pour une pneumonie à *Pneumocystis carinii*. Il développe une éruption cutanée sous forme d'érythème et de papules au visage, aux bras et aux jambes et un prurit associé soulagé par du chlorhydrate de diphenhydramine. Le lendemain, le patient est fébrile, moche et se présente avec les lésions ci-contre.

*Dr Jean-François Roussy*
*Résident 1, médecine interne*

*Dre Karine Martel*
*Résidente 1, médecine familiale*

*Dr Alain Martel*
*Microbiologiste-infectiologue, interniste*

**1. Quel est le diagnostic?**

Il s'agit d'un syndrome de Stevens-Johnson secondaire à une allergie à la combinaison de sulfaméthoxazole/triméthoprime (composante sulfamidée du médicament).

**2. Quel est le traitement?**

Il faut absolument cesser le traitement (sulfaméthoxazole/triméthoprime) et le bannir à tout jamais. De même, tout médicament contenant des sulfamidés doivent être évités. Par ailleurs, le traitement est avant tout symptomatique.

Par la suite, la pneumonie à *Pneumocystis carinii* doit être traitée avec de la clindamycine associée à la pyriméthamine. Une prophylaxie à la pentamidine en aérosol, une fois par mois, est instituée.

*La pneumonie à Pneumocystis carinii doit être traitée avec de la clindamycine associée à la pyriméthamine.*

*Pour un autre cas, voir la page 45.*

# Cas n° 5

Un homme de 27 ans, obèse, se présente à la clinique pour des lésions apparues depuis quelques mois sur ses coudes, genoux, plis interfessiers et au bas de son dos. Il note également de la polyurie et de la polydipsie.

**1. Quel est le diagnostic?**

Il s'agit de xanthomes éruptifs, des lésions pouvant apparaître chez des individus ayant un haut taux de triglycérides sériques. Chez ce patient, sa triglycéridémie s'élève à 19. Un diabète de type 2 est également diagnostiqué.

**2. Quel est le traitement?**

La baisse du taux de triglycérides par le traitement de l'hyperglycémie et par l'utilisation de fibrates suffit habituellement à faire disparaître les lésions. Les conseils sur une saine hygiène de vie sont véritablement vitaux.

*Dr Jean-François Roussy*
*Résident 1, médecine interne*

*Dre Karine Martel*
*Résidente 1, médecine familiale*

*Dr Alain Martel*
*Microbiologiste-infectiologue, interniste*

*Il s'agit de xanthomes éruptifs, des lésions pouvant apparaître chez des individus ayant un haut taux de triglycérides sériques.*

*Pour un autre cas, voir la page suivante.*

# Cas n° 6

Une femme de 77 ans est hospitalisée de façon élective pour subir une splénectomie dans le contexte d'un syndrome myélo-prolifératif. Au premier jour, en post-opération, elle se plaint de douleurs de type « brûlement » et d'hyperalgésie au pourtour de la plaie chirurgicale. Peu de temps après, des vésicules et des papules apparaissent. Aucun traitement n'est institué après cinq jours de l'apparition des lésions.

*Dr Jean-François Roussy*
*Résident 1, médecine interne*

*Dre Karine Martel*
*Résidente 1, médecine familiale*

*Dr Alain Martel*
*Microbiologiste-infectiologue, interniste*

**1. Quel est le diagnostic?**

Il s'agit évidemment d'un zona.

**2. Quel est le traitement?**

Il est impératif de traiter cette patiente avec un agent antiviral, et ce, peu importe le moment après l'apparition des lésions (de préférence le plus précocement possible), car en subissant une splénectomie elle est à risque de zona disséminé, qui est une condition pouvant menacer le pronostic vital. De plus, elle doit recevoir préventivement, en préopératoire, les vaccins contre l'influenza et le pneumocoque.

*Il est impératif de traiter cette patiente avec un agent antiviral, et ce, peu importe le moment après l'apparition des lésions.*

# Cas n° 7

Un homme de 25 ans contracte une lésion douloureuse au talon droit après une séance de jogging prolongée.

**1. Quel est le diagnostic?**

Il s'agit d'une ampoule de friction.

**2. Quelle en est la signification?**

Une ampoule de friction résulte d'une accumulation de tissus exsudatifs au sein de l'épiderme. L'affection est souvent causée par une friction répétée (ex. : marche prolongée ou course dans des souliers mal ajustés). Le patient peut se plaindre d'une sensation de brûlure ou de douleur au siège de l'affection.

**3. Quel est le traitement?**

Les ampoules de friction guérissent d'ordinaire spontanément. Le drainage peut être nécessaire pour soulager la pression et l'inconfort et prévenir l'accumulation de liquide. Le toit de l'ampoule doit rester intact en grande partie pour agir comme membrane protectrice naturelle.

*Dr Alexander K.C. Leung, pédiatre*
*Dre Justine H. Fong, pédiatre*

*Les ampoules de friction guérissent d'ordinaire spontanément. Le drainage peut être nécessaire pour soulager la pression et l'inconfort et prévenir l'accumulation de liquide.*

*Pour un autre cas, voir la page 49.*

# Cas n° 8

Un homme de 34 ans ayant de longs antécédents de dermatite atopique présente des ulcérations groupées et « poinçonnées » au visage et au cou, accompagnées de fièvre et d'un malaise.

*Dr Scott Walsh, dermatologue*

**1. Quel est le diagnostic?**

Il s'agit d'un eczéma herpétique.

**2. Quelles sont l'étiologie et les complications?**

Il est le plus souvent causé par une infection avec le virus de l'herpès chez un patient atteint de dermatite atopique. Il peut être compliqué par une surinfection avec une bactérie surimposée (*Staphylococcus aureus*).

**3. Quel est le traitement?**

Il s'agit d'une urgence médicale (en particulier chez un enfant). Il faut un traitement avec des antiviraux avec ou sans antibiotiques. Après la résolution de l'épisode aigu, le traitement continu de la dermatite atopique avec des hydratants et des stéroïdes topiques aidera à prévenir une aggravation de l'atteinte cutanée et le risque ultérieur d'une infection herpétique cutanée étendue.

*Il s'agit d'une urgence médicale (en particulier chez un enfant), et il faut un traitement avec des antiviraux, avec ou sans antibiotiques.*

*Pour un autre cas, voir la page suivante.*

# Cas n° 9

Un nourrisson de trois mois se présente avec un érythème léger et une desquamation jaunâtre du cuir chevelu.

**1. Quel est votre diagnostic?**

Il s'agit d'un casque séborrhéique ou dermatite séborrhéique.

**2. Quelle est l'étiopathogenèse de l'affection?**

L'organisme *Malassezia*, les dépressions des cellules T ou l'augmentation du taux de sébum.

**3. Quel est le traitement?**

Les lotions à base de stéroïdes topiques d'intensité légère à modérée ou les antifongiques peuvent être bénéfiques. Il est aussi utile de nettoyer les squames épaisses avec de l'eau ou de l'huile minérale. Chez la plupart des nourrissons, le casque séborrhéique se dissipe de lui-même avec le temps.

*Dr Benjamin Barankin, dermatologue*

*Les lotions à base de stéroïdes topiques d'intensité allant de légère à modérée ou les antifongiques peuvent être bénéfiques.*

# Cas n° 10

Ce garçon de quatre ans présente deux papules jaunâtres au visage qu'il traîne depuis l'âge de six mois.

**1. Quel est le diagnostic?**
Il s'agit d'un xanthogranulome juvénile.

**2. Quel est le traitement?**
La plupart des cas se résorbent spontanément sur une période de 5 à 10 ans.

**3. Quels autres organes peuvent être atteints?**
L'œil, en particulier le canal uvéal, est le siège le plus fréquent d'une atteinte extracutanée.

*Dr Rob Miller, dermatologue*

# Cas n° 11

On remarque chez un homme de 57 ans des bandes dans la partie antérieure du cou après une conversation prolongée.

**1. Quel est le diagnostic?**
Il s'agit de bandes du muscle peaucier du cou.

**2. Quelle en est la signification?**
Le muscle peaucier du cou est une couche musculaire superficielle s'étendant de la base du cou jusqu'au périoste de la mandibule et du fascia aux commissures des lèvres. Avec le vieillissement, il y a perte de tonus musculaire. Les bandes se forment lorsque les fibres antérieures du peaucier se séparent en bandes verticales. Les bandes sont plus visibles lorsque le patient parle, en particulier avec le cou en extension.

*Dr Alexander K.C. Leung, pédiatre*
*Dr Alexander G. Leong, pédiatre*

*Pour un autre cas, voir la page 54.*

# Cas n° 12

On remarque chez un nourrisson de deux semaines des lésions blanchâtres dans la gencive supérieure.

**1. Quel est le diagnostic?**
Il s'agit de nodules de Bohn.

**2. Quelle en est la signification?**
Les nodules de Bohn proviennent des restes de tissus glandulaires muqueux. Ils sont habituellement multiples et localisés dans les facettes buccales ou linguales des crêtes alvéolaires. Ils sont fermes, blanchâtres et ont une apparence de riz. Ils sont asymptomatiques et n'entravent pas l'alimentation. Ils peuvent être pris par les parents pour des dents en éruption.

**3. Quel est le traitement?**
Les nodules de Bohn disparaissent habituellement en quelques semaines ou en quelques mois. Aucun traitement n'est nécessaire.

*Dr Alexander K.C. Leung, pédiatre*
*Dr C. Pion Kao, pédiatre*

*Les nodules de Bohn sont asymptomatiques et n'entravent pas l'alimentation. Ils peuvent être pris par les parents pour des dents en éruption.*

*Pour un autre cas, voir la page 56.*

# Cas n° 13

Un homme de 57 ans présente une lésion cornéenne de l'œil gauche causant de l'irritation et dont la taille progresse contamment.

**1. Quel est le diagnostic?**
Il s'agit d'un ptérygion.

**2. Quel est le traitement?**
Un ptérygion de cette espèce doit être retiré par voie chirurgicale. Des radiations doivent être appliquées au moment du retrait; elles réduisent considérablement l'incidence de la récidive.

*Dr Jerzy Pawlak, omnipraticien*
*Dr T. J. Kroczak, omnipraticien*

# Cas n° 14

Une femme de 21 ans s'est blessée au poignet gauche en tombant. Une radiographie du poignet est prise.

**1. Qu'est-ce que montre la radiographie?**
Il y a fracture non déplacée du radius distal et de la styloïde cubitale.

**2. Quel est le traitement?**
Les patients atteints de fractures non déplacées de l'avant-bras qui ont reçu une attelle adéquate peuvent être recommandés pour une consultation orthopédique dans les trois jours suivants.

*Dr Jerzy Pawlak, omnipraticien*
*Dr M.TJ Kroczak, omnipraticien*

*Pour un autre cas, voir la page suivante.*

# Cas n° 15

Un homme de 34 ans présente au cou, aux aisselles et à la poitrine de nombreuses pustules mesurant un millimètre.

**1. Quel est le diagnostic?**
Il s'agit d'une pustulose exanthémateuse aiguë généralisée (PEAG).

**2. Quelle est la cause?**
Les médicaments sont en cause dans la plupart des cas, en particulier les antibiotiques (bêta-lactamines). Parmi les causes moins fréquentes, on compte les infections virales, l'exposition au mercure et les rayons ultraviolets.

**3. Quelle est l'évolution naturelle de la maladie?**
La PEAG se résorbe spontanément et rapidement. La fièvre et les pustules durent de sept à 10 jours et sont suivis d'une desquamation. *Clin*

*Dr Benjamin Barankin, dermatologue*

*Les médicaments sont en cause dans la plupart des cas, en particulier les antibiotiques (bêta-lactamines).*


## Gagnante du concours iPod®

**Docteure Louise Rousseau**
Psychiatre
St-Jean-sur-Richelieu

« Vive les surprises! Je regarde régulièrement *Le Clinicien* pour être à jour dans des domaines médicaux plus éloignés de ma spécialité, et, à travers les pages sérieuses, il y a une petite fantaisie, un concours, une surprise à gagner. Mais, la vraie surprise, c'est quand on m'a appelée pour me dire que j'avais gagné ce iPod®!

Vive les surprises et merci à la revue *Le Clinicien*! »

*Louise Rousseau, MD*